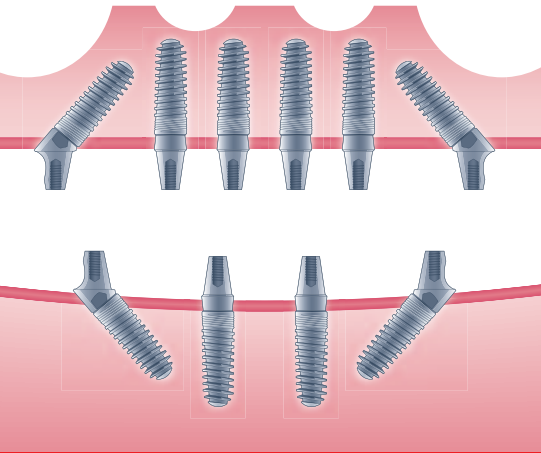

Viele kurz vor der Zahnlosigkeit stehenden Patienten äußern den Wunsch nach einer schnellen, übergangslosen und vergleichsweise kostengünstigen Versorgung mit festem Zahnersatz. Im vorliegenden Patientenfall wird die Sofortversorgung des Oberkiefers mittels einer festen Brücke auf sechs Implantaten mit dem DAAS (Dentegris Angulated Abutment System) dokumentiert, das sich an die von Dr. Paulo Malo entwickelte implantat-therapeutische Methode des „All-on-four“<sup>®</sup>-Konzeptes anlehnt.

# Die Sofortversorgung eines zahnlosen Oberkiefers

Autor: Drs. Guido-Jan Kisters

Die Versorgung des zahnlosen Kiefers mit feststehendem Zahnersatz auf Implantaten stellt sowohl für den Behandler als auch den Patienten eine Herausforderung dar. Im Unterkiefer sind es die foramina mentalis, die distal die Grenze zum Inserieren von Implantaten festlegen. In der Seitenzahnregion des atrophierten Unterkiefers fehlt häufig das vertikale Knochenangebot über dem canalis mandibulae, sodass die Insertion von ausreichend langen Implantaten erschwert oder unmöglich wird.

Im Oberkiefer sind es die Kieferhöhlen, die das Inserieren von Implantaten ohne aufwendige Sinusbodenelevation häufig nur bis in Regio 4 erlauben. Eine statisch stabile Pfeilerverteilung mit trapezhafter Abstützung der Prothetik für eine feststehende Brücke ist sowohl im Ober- als auch im Unterkiefer häufig nur mithilfe komplexer, langwieriger und kostenintensiver chirurgischer Eingriffe, wie augmentativen Verfahren und/oder Sinuslift, möglich. Wünschenswert ist also ein Behandlungsprotokoll, das dies umgeht und den oben genannten Patientenwünschen entgegenkommt.

## Das Behandlungskonzept

Das Konzept nach Philippe D. Ledermann mit vier interforaminär durch einen Steg verblockten Implantaten mit nachfolgender Sofortbelastung durch eine Prothese ist seit Mitte der Siebzigerjahre bekannt und gut dokumentiert. Dr. Malo (Lissabon) entwickelte daraus später das unter dem Markennamen „All-on-four“<sup>®</sup> (Fa. Nobel Biocare) bekannte Therapiekonzept zur Sofortversorgung des zahnlosen Kiefers mit festen Brücken auf vier Implantaten. Dabei werden die posterior stehenden Implantate mit einer Neigung von bis zu 45° (mit nach anterior geneigter Implantat Spitze) gesetzt, sodass unter optimaler Ausnutzung des vorhan-

denen Knochenangebotes eine strategisch günstigere Pfeilerverteilung mit Abstützung in Regio 5–6 erfolgen kann. Ein solches Konzept setzt die Entwicklung systemimmanenter Prothetikteile in Form speziell abgewinkelter Abutments zum Erreichen einer gemeinsamen prothetischen Einschubrichtung voraus. Die Möglichkeiten der Anwendung eines solchen Konzeptes beschränken sich bisher auf einige wenige im Markt befindliche Implantathersteller. Einer dieser Hersteller ist die Fa. Dentegris (Deutschland), die mit DAAS (Dentegris Anguliertes Abutment System) ein solches Konzept anbietet. Hier wird im Unterkiefer mit vier und im Oberkiefer mit sechs Implantaten gearbeitet.

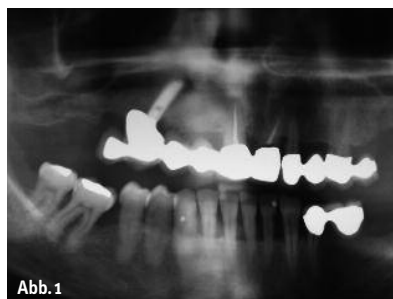


Abb. 1

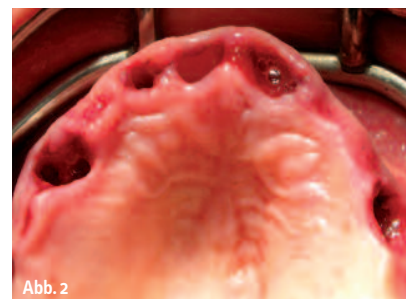

Abb. 2

## Zielsetzung

Zielsetzung des Behandlungskonzeptes ist die Sofortversorgung des zahnlosen Kiefers bei reduziertem chirurgischen, zeitlichen und finanziellen Aufwand. Durch die Vermeidung aufwendiger augmentativer Maßnahmen bzw. eines Sinusliftes kann die Behandlungszeit verkürzt und die Anzahl der Sitzungen reduziert werden.

Der Patient soll möglichst die Praxis mit festen Zähnen verlassen.

## Voraussetzungen und Vorgehensweise

Zunächst ist eine sorgfältige präoperative Diagnostik mit sicherer Darstellung eines ausreichenden Knochenangebotes in horizontaler und vertikaler Dimension unerlässlich. Neben der Quantität spielt auch die Knochenqualität eine Rolle, denn als wichtiger Parameter für eine Sofortbelastung ist das Erreichen eines Implantat-Insertionsdrehmoments von min. 30–35 Ncm notwendig. Nicht jeder Patient eignet sich also gleichermaßen für diese Vorgehensweise. Bei indikationsbezogener Eignung des Patienten wird innerhalb einer Sitzung der eventuell noch vorhandene Restzahnbestand extrahiert, die Implantate inseriert und ein Abdruck genommen. Unmittelbar postoperativ wird der Zahnersatz angefertigt und in Form einer verschraubten Brücke eingesetzt.

Ein hohes Maß an chirurgischer Erfahrung und die enge Zusammenarbeit mit einem in diesem Bereich erfahrenen Zahntechniker sind Grundvoraussetzungen für ein Gelingen der prothetischen Versorgung. Dabei sind alle Spielarten, von der metallarmierten Kunststoffbrücke bis zur auf Zirkon- oder Metallgerüsten verblendeten Premiumlösung denkbar.

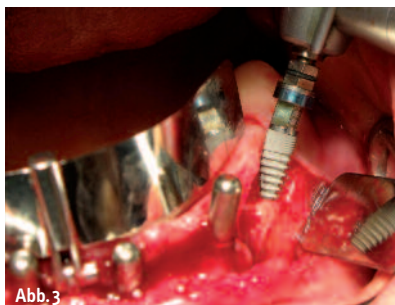


Abb. 3

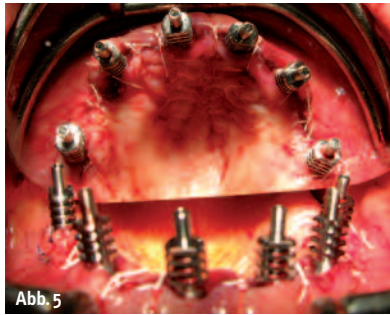


Abb. 5

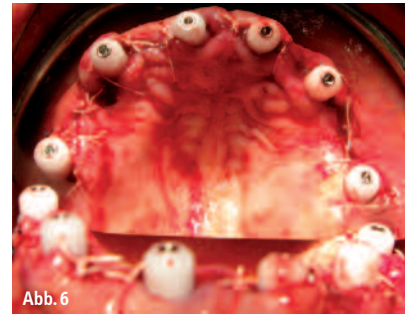


Abb. 6

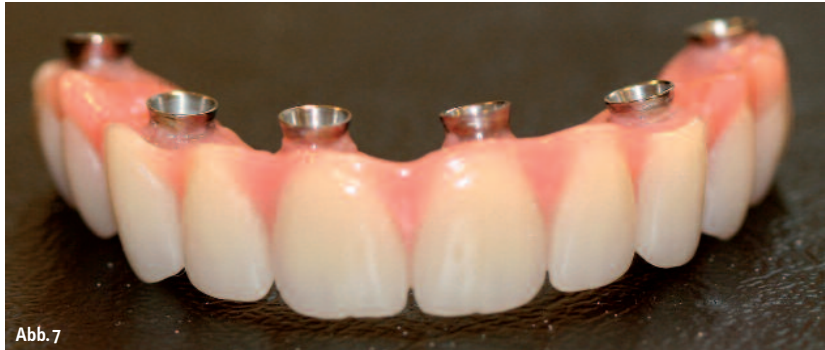

Abb. 7

## Fallbeispiel

Die Patientin stellte sich in meiner Praxis vor. Nach klinischer und röntgenologischer Untersuchung mittels Orthopantomogramm (Abb. 1) wurde schnell klar, dass ein Erhalt der insuffizienten Brückenkonstruktion bei parodontal vorgeschädigtem Gebiss, teilweise endodontisch insuffizient behandelten Zähnen und einer Wurzelkaries an der Krone 21 nicht infrage kam.

Da die Patientin wieder festsitzenden Zahnersatz wünschte, schon „Implantaterfahrung“ gesammelt hatte und eine zahnlose Übergangszeit unbedingt vermeiden wollte, fiel nach eingehender Beratung die Wahl auf das DAAS-Konzept von Dentegris.

Nach ausführlicher Implantatanamnese und Vorbesprechung erfolgte in der ersten Sitzung die Abdrucknahme zur Herstellung von Situationsmodellen.

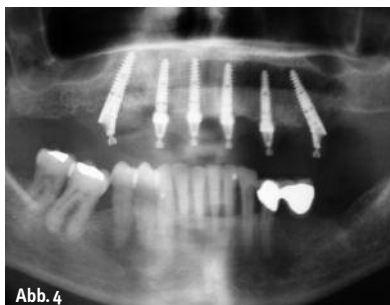


Abb. 4

In zweiter Sitzung erfolgte die Extraktion des Restzahnbestandes sowie die Entfernung des Implantates in Regio 15 (Abb. 2). Entzündliches Gewebe wurde gründlich entfernt und der Kieferkamm egalisiert. Danach wurden sechs Implantate (Soft Bone 3,75 x 13 mm, Fa. Dentegris) mit dem notwendigen Drehmoment von 35 Ncm inseriert, wobei die zwei posterioren Implantate in einem Winkel von ca. 35–40° gesetzt wurden (Abb. 3).

Mit den konischen Soft Bone-Implantaten mit nach apikal stark progressivem Gewindedesign wurde eine hohe Primärstabilität erreicht, sodass der Sofortbelastung mit einer Brücke nichts im Wege stand.

Das Kontrollröntgenbild zeigt die Angulation der distalgesetzten Implantate deutlich (Abb. 4). Es folgte das Aufschauben der Spezial-Abutments mit anschließendem Nahtverschluss. Die nicht zur Implantataufnahme genutzten frischen Extraktionsalveolen wurden mit bovinem Knochenersatzmaterial (CompactBone B., Fa. Dentegris) aufgefüllt, mit jeweils einer Kollagenmembran (BoneProtect Membrane, Fa. Dentegris) abgedeckt und vernäht. Anschließend wurden die Abdruckpfosten aufgeschraubt und miteinander verblockt (Abb. 5). Es folgte die Abdrucknahme im offenen Verfahren. Unmittelbar danach wurden Gingivaförderer aufgeschraubt, um eine Bedeckung der Abutments durch die Schwellung der Gingiva zu vermeiden (Abb. 6).

Nach erfolgter Bissnahme mittels Quetschbisses wurde laborseits mit der Anfertigung der verschraubbaren Brücke begonnen und diese fertiggestellt (Abb. 7). Besonderes Augenmerk wurde dabei auf die basale Ausarbeitung des Zahnersatzes gelegt, um die durch die OP angeschwollene

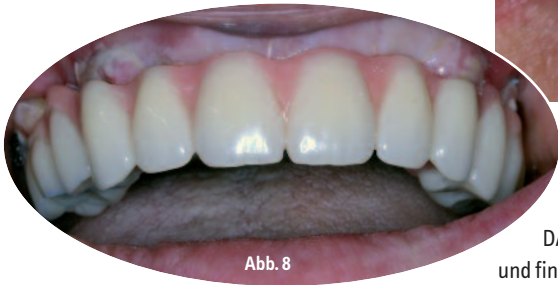

Abb. 8

Gingiva nicht zusätzlich zu kompromittieren. Nach wenigen Stunden wurde die auf Kunststoffbasis hergestellte Brücke eingegliedert (Abb. 8) und verschraubt. Der Zahnersatz fügte sich zur großen Zufriedenheit der Patientin sehr harmonisch in das Gesamtbild von Mund und Gesicht ein. Die Patientin wurde instruiert, bis zur Nahtentfernung zweimal täglich mit antibakterieller Mundspülung zu spülen und in den ersten Tagen weiche Kost zu sich zu nehmen. Danach konnte sie die Praxis mit neuen, festen Zähnen verlassen. Im den folgenden Recalls erhielt die Patientin eine detaillierte Pflegeunterweisung (Zahnbürste, Interdentalbürstchen, Superfloss) für ihren neuen Zahnersatz.

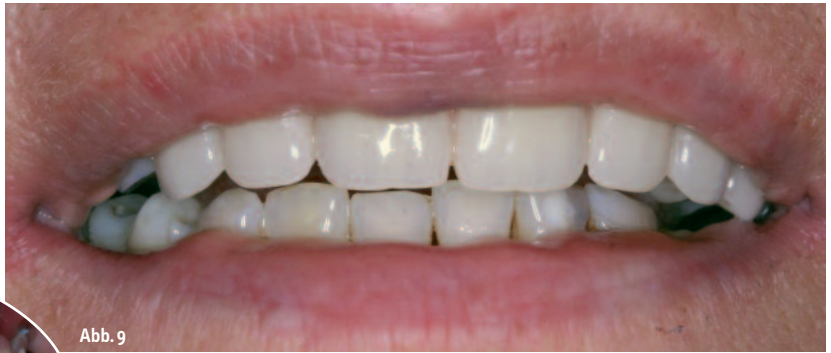

Abb. 9

### Fazit

Durch Behandlungskonzepte wie dem DAAS-System können der chirurgische und finanzielle Aufwand sowie die Anzahl der Behandlungstermine reduziert werden. Die Gesamtbehandlungszeit verkürzt sich deutlich, da sowohl größere augmentative Maßnahmen als auch die Sinusbodenelevation vermieden werden und die sich anschließenden Behandlungsunterbrechungen entfallen. Durch die Sofortversorgung und Sofortbelastung der Implantate entfällt ebenfalls die klassische, zahnlose bzw. mit einem Provisorium überbrückte Implantateinheilphase. Das standardisierte Behandlungsprotokoll gewährleistet außerdem eine sehr zuverlässige Kostenplanung. Zu guter Letzt verlässt der Patient die Praxis am OP-Tag mit festen Zähnen, was sicherlich ein schlagkräftiges Argument ist, sich mit diesem Konzept auseinanderzusetzen und dem geeigneten Patienten diese Art der Implantatversorgung anzubieten. ◀

*Herzlich bedanken möchte ich mich bei Herrn Schneider vom Dentallabor Schneider aus Mülheim a. d. Ruhr für die gelungene prothetische Versorgung der Patientin.*

autor



Drs. Guido-Jan Kisters  
 Spezialist Implantologie DGZI,  
 Geprüfter Experte der Implantologie, DGOI  
 Tätigkeitsschwerpunkt Parodontologie  
 Im Esch 4  
 58455 Witten  
 Tel.: 0 23 02/2 40 66  
 Fax: 0 23 02/27 54 34  
 E-Mail: gjk@drs-kisters.de  
 www.drs-kisters.de